

CASE REPORT

Angioleiomyoma in the foot. A Case report

Angioleiomioma en el pie. Caso clínico

David Alonso Peña^{1*}, José Vicente García², M^a Elena Arnaiz-García³, Miguel Eugenio Estefanía Díez⁴, Alfonso Martínez Nova⁵.

¹ Médico. Hospital Universitario "Río Hortega" (Valladolid). ExProfesor de Podología. Centro Universitario de Plasencia (Cáceres).

² Médico. Hospital Universitario Río Hortega (Valladolid)

³ Médico. Hospital Universitario de Salamanca

⁴ Médico. Hospital Universitario de Burgos

⁵ Podólogo. Profesor de Podología Centro Universitario de Plasencia (Cáceres)

* Correspondencia: Dr. David Alonso Peña. Servicio de Cirugía Plástica. Hospital Universitario "Río Hortega". C/ Dulzaina, 2 (47.012-Valladolid) att.cirurgioplastica@yahoo.es

Abstract

Soft tissue tumours of the feet usually don't have a precise clinical diagnosis.

Angioleiomyoma is a benign cutaneous tumour that originates from the smooth muscle of the blood vessels. It is painful and infrequent.

We present the case of a patient with a painful subcutaneous tumour in the foot that after excision and histological study is diagnosed of angioleiomyoma.

Key Words: Angioleiomyoma. Smooth muscle tumour, foot.

Resumen

Las tumoraciones de partes blandas de los pies no suelen tener un diagnóstico clínico preciso.

El angioleiomioma es un tumor cutáneo benigno que se origina del músculo liso de los vasos sanguíneos, es doloroso y poco frecuente.

Se presenta el caso de un paciente con una tumoración subcutánea dolorosa en el pie que tras exéresis y estudio histológico del mismo se diagnostica de angioleiomioma.

Palabras Clave: angioleiomioma, tumor de músculo liso, pie.

Received: 11 Oct 2017; Acept: 02 Jan 2018.

Conflictos de Interés

Ninguno Declarado.

Fuentes de Financiación

Ninguno Declarado.

Introducción

Los tumores de partes blandas se definen como proliferaciones mesenquimales que ocurren en tejidos no epiteliales y extraesqueléticos. Pueden tener múltiples orígenes incluyendo músculo, grasa, tejido fibroso, vasos y nervios.

Las tumoraciones de partes blandas de los pies suelen tener una clínica y una evolución que pueden enfocar el diagnóstico, pero con frecuencia es el estudio anatomopatológico el que dicta el diagnóstico y la pauta a seguir. Los leiomiomas vasculares son tumores benignos, raros, originados del músculo liso y derivados de la capa muscular de las paredes de los vasos ¹.

Presentamos un caso clínico, no publicado previamente, de leiomioma vascular en el pie.

Caso Clínico

Paciente varón de 38 años de edad, sin alergias conocidas, con antecedentes personales de dermatitis por estrés y amigdalectomía. Acude a consulta remitido por el Servicio de Traumatología con el diagnóstico de tumoración de partes blandas en el pie derecho.

A la exploración se aprecia una lesión sobreelevada de 15mm, superficial, móvil, no adherida a planos profundos y sensible a la palpación, localizada en la región medial del pie (Figura 1).

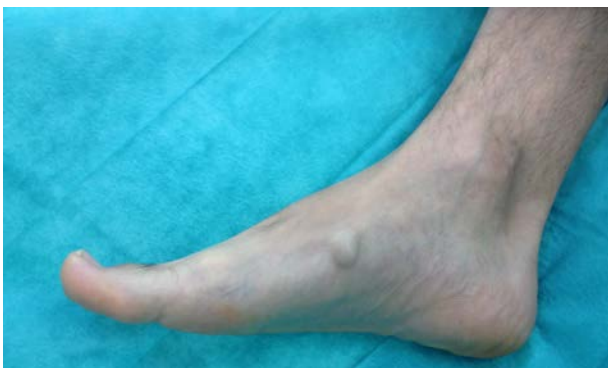

Figura 1. Tumoración subcutánea en la región medial del pie derecho

Como pruebas complementarias adjunta una ecografía simple y una resonancia nuclear magnética:

1.- En la ecografía se identifica un nódulo sólido, homogéneo, de contornos lisos, hiperecoico de 3x9x8 milímetros, sin evidencias de infiltración ni signos sugestivos de malignidad. (Hallazgos ecográficamente inespecíficos, que sugieren un fibroma) (Figura 2).

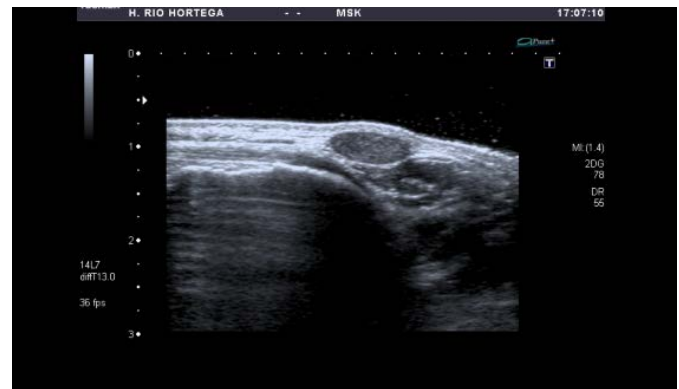

Figura 2. Imagen ecográfica de la lesión.

2.- En la RNM se identifica una tumoración de aspecto benigno de 15mm altamente sugestiva de tumor neurogénico (Figuras 3-6).

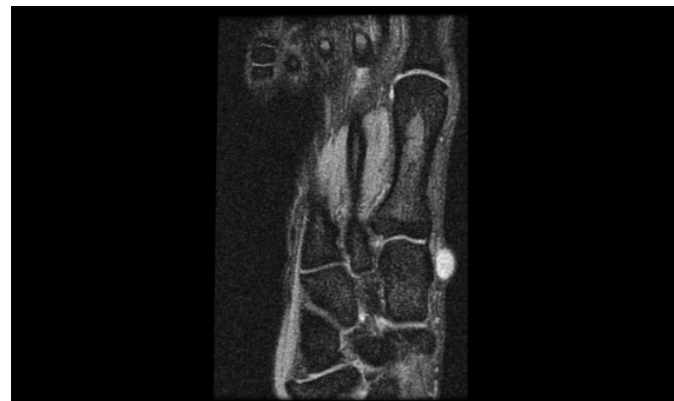

Figura 3. Corte axial MERGE.

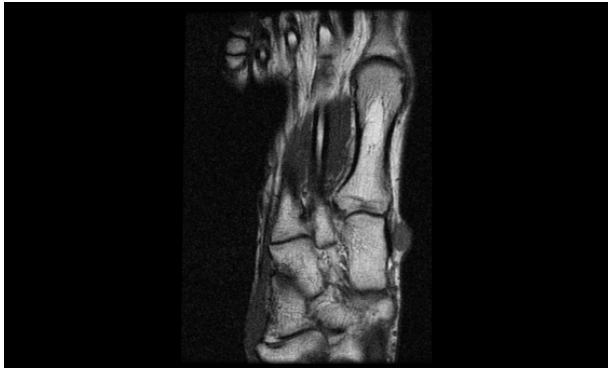


Figura 4. Corte axial fase T1.

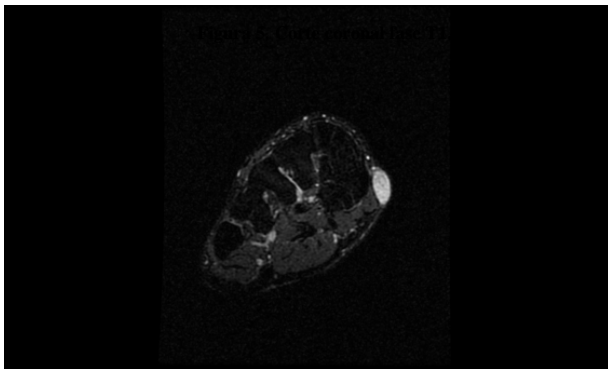


Figura 5. Corte coronal fase T1.

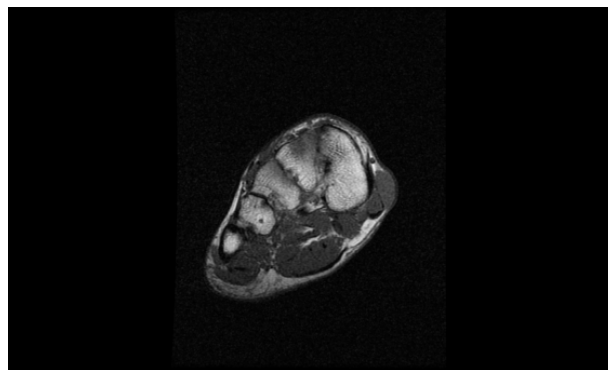


Figura 6. Corte coronal fase T2.

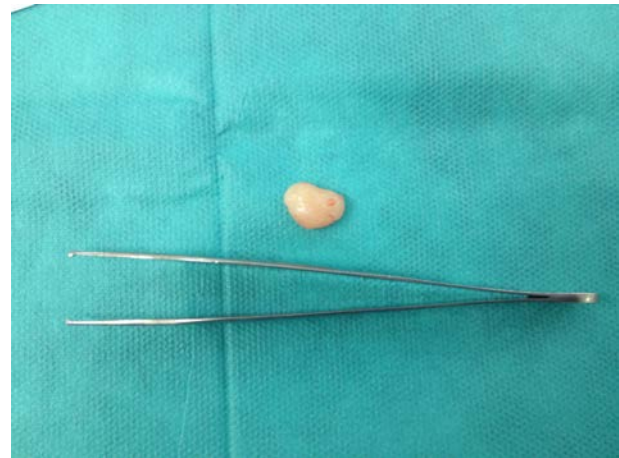

Figura 7. Aspecto macroscópico de la tumoración tras ser extirpada quirúrgicamente.

Dada la sintomatología y lo inespecífico de los hallazgos se decidió llevar a cabo, bajo anestesia local, la extirpación de la lesión. Para ello se practicó una incisión localizada inmediatamente sobre la tumoración. Se procedió a la disección de la lesión, se realizó hemostasia y se cerró la incisión por planos.

El resultado del análisis anatomopatológico fue el siguiente:

“Macroscópicamente se aprecian un fragmento nodular blanquecino de 1cm, (Figura 7), al que se realizan cortes seriados; microscópicamente los cortes muestran una tumoración bien delimitada, no encapsulada, constituida por luces capilares revestidos de una sola capa de endotelio y presencia de haces musculares en torno a las mismas, sin atipia ni mitosis”.

Discusión

El angioleiomioma o leiomioma vascular es una tumoración benigna que se origina de la túnica media de pequeñas venas o arterias de la dermis o del tejido celular subcutáneo. Constituye el 0,05-0,07% del total de consultas dermatológicas²⁻³. Sin embargo la frecuencia exacta es difícil de estimar ya que muchas de estas lesiones no son extirpadas para el análisis anatomopatológico, dadas sus características benignas y su diagnóstico de certeza queda sin confirmar⁴.

Los leiomiomas localizados fuera del útero y del aparato gastrointestinal son raros. Es más frecuente en mujeres entre la tercera y quinta década de vida ⁵.

No se conoce la etiología de esta entidad, pese a que se han considerado factores traumáticos, infecciosos, hormonales, ... ⁶

Clínicamente suele presentarse como una tumoración subcutánea de pequeño tamaño, de consistencia dura, dolorosa al roce, a la presión y a las variaciones térmicas ⁷. Puede localizarse en cualquier parte del cuerpo, siendo más frecuente en la extremidad inferior. El dolor que producen este tipo de lesiones puede estar más relacionado con la anoxia tisular o la posibilidad de compresión de estructuras nerviosas adyacentes ⁵.

La clínica puede orientar al diagnóstico, apreciándose una tumoración bien delimitada, de consistencia firme que levanta la piel. La RNM y la ecografía pueden aportar datos previos a la intervención, si bien, debido a su pequeño tamaño, la exéresis de la lesión simplifica el camino hasta el diagnóstico de certeza mediante su estudio histológico. En casos dudosos en los que la RNM pueda considerarse como prueba complementaria necesaria, el angioleiomioma se muestra como una masa redondeada u oval bien delimitada e isointensa en T1, y con importante realce en el tejido blando en T2 ⁸. Con técnicas de inmunohistoquímica las células expresan positividad para actina muscular específica, actina alfa de músculo liso y desmina ⁹.

Hachisuga et al ¹ clasificaron los angioleiomiomas en tres tipos histológicos: sólidos, donde los fascículos musculares rodean pequeñas luces vasculares; cavernosos, en los que las paredes vasculares son difíciles de distinguir del músculo liso intervascular; y venosos, con paredes vasculares gruesas, fácilmente distinguibles de la musculatura lisa intervascular ¹⁰.

El diagnóstico diferencial de esta lesión incluye el ganglion, lipoma, hemangioma, schwannoma, nódulo reumatoideo, el tumor desmoide y la sinovitis villonodular pigmentaria (tumor de células gigantes).

Los angioleiomiomas no muestran riesgo de transformación hacia angioleiomiosarcomas. Se considera que aquellas lesiones extirpadas y diagnosticadas de angioleiomiomas que el futuro recurren a angioleiomiosarcomas, son errores en el primer diagnóstico ¹¹. Se han descrito complicaciones asociadas a este tipo de lesión, tales como calcificaciones secundarias, degeneración mixoide e hialinización ¹².

El tratamiento consiste en la extirpación completa de la lesión mediante una intervención quirúrgica que, en la mayoría de las ocasiones, dado el tamaño y la localización de la tumoración, se puede realizar con anestesia local. Este tratamiento quirúrgico nos da a su vez el diagnóstico definitivo de la tumoración por medio del análisis anatomopatológico de la misma. En aquellos casos de tumores múltiples y dolorosos, puede realizarse tratamiento con nifedipino, gabapentina y antidepresivos ¹².

La tasa de recurrencias es baja, alrededor del 0.4% ¹³.

Conclusión

El angioleiomioma es una tumoración benigna rara, sin riesgo de malignización, cuya localización más frecuente es la extremidad inferior. Su diagnóstico de certeza se establece por medio del análisis anatomopatológico una vez extirpada la pieza, siendo muy baja su tasa de recidiva.

Referencias

1. Hachisuga T, Hashimoto H, Enjoji M. Angioleiomyoma: A clinicopathologic reappraisal of 562 cases. *Cancer*. 1984;126:126-130.
2. Herdt KA, García SM, Álvarez E. Angioleiomioma. Nuestra casuística sobre 50 observaciones. *Dermatol Argent*. 2002;8:202-206
3. Chouela E, López PC, Kien MC. Angioleiomioma de labio. *Rev Argent Dermatol*. 1986; 67:309-314.
4. Willoughby AD, Schlusel AT, Freeman JH, Lin-Hurtubise K. Angioleiomyoma in a rare location: A case report. *Hawaii J Med Public Health*. 2013;72:45-48
5. del Olmo J, Marquina M, Redondo P. Angioleiomioma digital asintomático. *Actas dermatosifilográficas*. 2007;98:292-293
6. Baarini O, Gilheany M. Angioleiomyoma of the plantar – medial arch: A case report and review of the literature. *J Clin Diag Reseach*. 2016;10(7):7-8
7. Lever WF, Schaumburg-Lever G. *Histopatología de la piel*. Intermédica. Buenos Aires. 1979;551-553.
8. Lai AY, Tam CW, Shum JS, Khoo JL, Tang WL. Magnetic resonance imaging features of vascular leiomyoma of the ankle. *Hong Kong Med J*. 2015 Feb;21(1):73-6
9. Requena L, Sanguenza OP, Requena C, Torrelo A. Angioleiomioma. *Monogr Dermatol*. 2002;15:48-52.
10. Magner D, Hill DP. Encapsulated angiomyoma of the skin and subcutaneous tissue. *Am J Clin Pathol*. 1961;35:137-41.
11. Martínez T, Pérez A. Tumoración plantar dolorosa. *Piel. Formación continua en dermatología*. 2005;20(4):193-5
12. Gajanthodi S, Rai R, Chaudhry RK. Vascular Leiomyoma of Foot. *J Clin Diagn Res*. 2013;7(3):571-72
13. González M, Blanco JA, Zulueta T. Angioleiomioma cutáneo. *SEMERGEN*. 2016;42:276-7